

## **AValiação DA EXTRUSÃO APICAL DE DEBRIS EM RETRATAMENTOS ENDODÔNTICOS FRENTE A TRÊS SISTEMAS DE INSTRUMENTAÇÃO**

*Evaluation of apical debris extrusion in endodontics retreatment for three instrumentation systems.*

Weverson da Costa Gonçalves<sup>1</sup>, Scarlett Dalet Alves<sup>1</sup>, Magaly Fátima do Nascimento Moreira<sup>2</sup>, Samuel Lucas Fernandes<sup>3</sup> e Daniela Cristina de Oliveira<sup>4</sup>

1. Graduados pela Faculdade Morgana Potrich FAMP, Mineiros - GO, Brasil. E-mail: weverson\_cost@hotmail.com .

2. Graduada em Odontologia pela Faculdade de Odontologia João Prudente; Especialista em Endodontia Pela Faculdade de Odontologia de Anápolis (FOA); Professora das Atividades teóricas, Pré-Clínicas e Clínicas do Curso de Especialização em Endodontia (Instituto Lenza - Goiânia); Professora Coordenadora das atividades dos Seminários Clínicos do Curso de Especialização em Endodontia (Instituto Lenza - Goiânia); Professora das Atividades Teóricas do Curso de Especialização em Endodontia (Instituto Premier - Brasília).

3. Cirurgião Dentista, Mestre em Ciências Odontológicas Aplicadas/endodontia - Fernandópolis/SP, Brasil.

4. Cirurgiã Dentista pela Faculdades Integradas de Santa Fé do Sul - FUNEC, Especialista em Odontopediatria, Mestre em Odontopediatria, Doutora em Ciência Odontológica, área de concentração em Saúde Bucal da Criança e do Adolescente, pela Universidade Estadual Paulista - UNESP, Campus Araçatuba-SP. Professora nas disciplinas de Odontopediatria e Clínicas Integrada Infantil do curso de Odontologia da Faculdade Morgana Potrich - FAMP, Coordenadora do Curso de Odontologia da Faculdade Morgana Potrich - FAMP, Mineiros - GO, Brasil.

**RESUMO** - Todos os sistemas de instrumentação endodôntica promovem a extrusão apical de detritos, que é uma das principais causas de dor pós-operatória e retardo no reparo periapical e manter a saúde dos tecidos peridentários é de fundamental importância para atingir esse objetivo. Diante da importância do assunto e a ausência de trabalhos na literatura, torna-se pertinente e oportuno a realização da presente pesquisa, que apresenta como finalidade avaliar a eficiência e a extrusão apical de detritos de diferentes técnicas de retratamento endodôntico. Foram selecionados 36 incisivos inferiores extraídos, com um único canal e classificação tipo I de Vertucci. Foram escolhidos dentes sem tratamento endodôntico prévio, com formação apical completa. Alocados em 3 grupos (n = 12) Grupo 1: Movimento Rotatório; Grupo 2: Movimento Reciprocante; Grupo 3: Movimento Adaptive. Pode-se verificar uma maior extrusão apical de debris quando foi utilizado a instrumentação reciprocante, e uma menor extrusão com o Adaptive Motion. Em relação ao tempo gasto para o preparo o movimento reciprocante foi o que gastou maior tempo se diferenciando estatisticamente do grupo com movimento rotatório que consumiu mais tempo que o Adaptive Motion. Conclui-se que diferentes cinemáticas não influem na extrusão apical, todavia a instrumentação empregando a cinemática Adaptive Motion proporcionou o preparo mais rápido.

**ABSTRACT** - All endodontic instrumentation systems promote apical extrusion of debris, which is a major cause of postoperative pain and delayed periapical repair and maintaining the health of the tissues is essential for achieving this objective. In view of the importance of the subject and the absence of papers in the literature, it is pertinent and timely to carry out the present research, which aims to evaluate the efficiency and the apical extrusion of debris from different endodontic retreatment techniques. Thirty-six lower incisors were selected, with a single channel and Vertucci type I classification. Teeth were chosen without previous endodontic treatment, with complete apical formation. Allocated in 3 groups (n = 12) Group 1: Rotatory Movement; Group 2: Reciprocating Movement; Group 3: Adaptive Movement. Further apical extrusion of debris can be verified when reciprocating instrumentation used, and less extrusion with Adaptive Motion. Regarding the time spent in preparation, the reciprocating movement was the one that spent the most time differing statistically from the group with rotational movement that consumed more time than the Adaptive Motion. It is concluded that different kinematics do not influence the apical extrusion, however the instrumentation using the kinematic Adaptive Motion provided the faster preparation.

**Palavras-chave:**

Endodontia.  
Retratamento.  
Instrumentação.

**Keywords:**

Endodontics.  
Retreatment.  
Instrumentation.

## INTRODUÇÃO

A manutenção do elemento dentário em função no sistema estomatognático é o objetivo principal da terapia endodôntica e para atingi-lo é fundamental manter a saúde dos tecidos peridentários[1]. Uma infinidade de novas tecnologias tem contribuído para o sucesso do tratamento e retratamento endodôntico, propiciando um aumento na previsibilidade destes procedimentos[2, 3].

O retratamento endodôntico é a primeira opção para lidar com o insucesso do tratamento realizado com a finalidade de eliminar substancialmente o conteúdo microbiano[4], e uma infinidade de pacientes necessita de uma intervenção dessa natureza[2]. Entretanto uma boa obturação bem compactada oferece dificuldade para a penetração dos instrumentos utilizados para retratamento, o que pode impedir o acesso ao forame apical, prejudicando o processo de desinfecção e uma completa remodelação[5].

Além da dificuldade para a instrumentação, outros fatores como material obturador, restos pulpares, biofilmes e debris dentinários na região periapical, resultantes da extrusão apical[6, 7], podem levar o paciente a dor e desconforto pós-operatório, impactando no aumento da inflamação periapical, proporcionando um flare-up e podendo ser responsável pelo insucesso do retratamento[8, 9], resultando na redução da sobrevida dos dentes[10].

O lançamento de instrumentos únicos e nova cinemáticas tem mostrado resultados satisfatórios no retratamento endodôntico, reduzindo o tempo de desobturação e de preparo do canal radicular[11, 12], proporcionando maior conforto ao paciente[13].

No entanto, a literatura não apresenta resultados quanto à remoção de material obturador e extrusão apical deste material com o uso de um mesmo instrumento em diferentes cinemáticas. As cinemáticas mais utilizadas são a rotatória, recíproca e mista[14].

A hipótese desse estudo é de que os movimentos alternados sejam mais eficazes na remoção do material obturador, demandando um menor tempo para o preparo. Diante da importância do assunto e a ausência de trabalhos na literatura,

torna-se pertinente e oportuno a realização da presente pesquisa, que apresenta como objetivo avaliar a eficiência e a extrusão apical de detritos de diferentes técnicas de retratamento endodôntico. A hipótese de nulidade é de que as cinemáticas não influenciarão no tempo e extrusão apical de debris.

## MATERIAIS E MÉTODOS

### Seleção de espécimes

Para este estudo foram selecionados 36 incisivos inferiores extraídos, com um único canal e classificação tipo I de Vertucci, sem tratamento endodôntico prévio, com formação apical completa, livre de cáries radiculares, sem fraturas, trincas, reabsorção ou calcificações. Os dentes foram armazenados em água destilada contendo 0,1% de timol a 4°C até o uso. Os dentes foram adquiridos do banco de dentes da Faculdade de Odontologia de Bauru – Universidade de São Paulo, sendo aprovada pelo Comitê de Ética em Pesquisa.

### Instrumentação inicial e obturação

Após a seleção dos dentes, foi feita a abertura coronária com ponta diamantada 1012 para o acesso à câmara pulpar e com uma ponta diamantada de extremidade inativa 3080 para a remoção completa de teto e cornos pulpares. Após a abertura foi inserida uma lima tipo K número 10 (Maillefer, Bailangues, Suíça) para a determinação da patência do canal. Para a determinação do comprimento real dos dentes, foi inserida uma lima tipo K número 10 até a sua extremidade a visualização a extremidade do instrumento no forame com auxílio de um estereomicroscópio e aumento de 10x. O comprimento real de trabalho foi de 1 mm a menos do comprimento real do dentes.

Para o preparo biomecânico dos canais radiculares, foram empregadas limas manuais tipo K (Dentsply, Maillefer, USA), utilizando a seguinte sequência: #10,02, #15,02, #20,02, #25,02, #30,02. no comprimento real de trabalho.

Durante a cada troca de instrumento o canal foi irrigado com 2 mL de hipoclorito de sódio a 2,5% com auxílio de uma agulha Navitip e seringa. Ao final foi utilizado o EDTA a 17%

por 2 minutos, e, irrigação final com soro fisiológico, e secagem com cone de papel absorvente 30.02.

Para a obturação foi utilizada a técnica de condensação lateral e cimento Endofill. O cone #30 (Tanari Indústria Ltda, Manaus, AM, Brasil) convencional foi assentado com o cimento Endofill e com o auxílio de um espaçador digital (Maillefer, Bailonges, Suíça) foram inseridos cones acessórios XF (Tanari Indústria Ltda, Manaus, AM, Brasil). Para confirmar o adequado preenchimento do canal radicular, os espécimes foram radiografados. Após a obturação a coroa foi selada e os dentes mantidos em estufa a 37°C e 100% de umidade durante 90 dias.

#### Alocação dos espécimes

Após a randomização, os dentes foram agrupados de acordo com a cinemática utilizada. Sendo alocados em 3 grupos (n = 12) Grupo 1: Movimento Rotatório; Grupo 2: Movimento Reciprocante; Grupo 3: Movimento Adaptive.

#### Retratamento endodôntico

Os espécimes foram fixados em eppendorfs pesados previamente. Antes do procedimento de retratamento, os frascos foram pesados em uma balança de precisão de milésimo de grama. Foram feitas três medições para cada frasco e os valores médios foram calculados.

Os dentes foram fixados com silicone de condensação firmemente ligada aos frascos. Os frascos foram cobertos com um dique de borracha para impedir o operador de ver a extrusão de detritos durante o procedimento de instrumentação. Não foram utilizados solventes.

Quando o instrumento não se atingiu o comprimento de trabalho, se utilizou uma lima de aço inoxidável #15 para negociar o canal radicular em todos os grupos. Após a negociação, a instrumentação mecanizada foi retomada até se chegar no comprimento de trabalho.

Durante a instrumentação de cada canal radicular, foi empregado 10 mL de água destilada como irrigante com uma agulha de irrigação com ventilação lateral de 30 G (NaviTip Ultradent, South Jordan, UT, EUA), com uma profundidade de inserção de 2 mm do comprimento de trabalho. As perfurações, fraturas de instrumentos e bloqueios durante o procedimento de

retratamento foram registrados como incidentes de procedimento.

A remoção do material foi considerada completa quando o comprimento de trabalho foi atingido e nenhum material obturador residual for observado nas espiras do instrumento ou na solução de irrigação.

#### Análise do tempo

O tempo foi cronometrado em segundos a partir do momento da introdução do instrumento pela primeira vez no interior do canal, até a remoção completa do material.

#### Análise da extrusão apical

Após o retratamento os dentes foram removidos dos eppendorfs e estes foram armazenados em estufa seca para a secagem do irrigante estruído, após sete dias os eppendorfs foram pesados novamente.

Foi calculada a diferença de peso pela seguinte fórmula:  $\text{Peso Final} - \text{Peso Inicial} = \text{Extrusão apical}$ .

#### Análise estatística

Para confrontar estatisticamente os dados obtidos em cada parâmetro avaliado, foi utilizado o programa estatístico "GraphPadPrism" (La Jolla, CA, USA). Os resultados foram submetidos aos testes de D'Agostino e Pearson para verificação de distribuição normal. Em caso de ausência de normalidade, foi empregado o teste não-paramétrico de Kruskal-Wallis. Havendo normalidade foi empregado o teste paramétrico de ANOVA. Para todos os testes foi considerado o nível de significância de 5%.

## RESULTADOS

Pode-se verificar uma maior extrusão apical de debris quando foi utilizado a instrumentação reciprocante (3,417), e uma menor extrusão, com o Adaptive Motion (2,583). Comparando os três sistemas, o que consumiu maior tempo para o preparo, foi o reciprocante (280,3), sendo esta diferença

estatisticamente significante, com o movimento rotatório (190,8) e com o movimento misto (124,9).

Tabela 1. Média e desvio padrão da extrusão apical de debris e do tempo dispendido para o preparo.

| Grupos          | Extrusão apical (miligramas) | Tempo (segundos)           |
|-----------------|------------------------------|----------------------------|
| Reciprocante    | 3,417 (1,621) <sup>a</sup>   | 280,3 (51,24) <sup>a</sup> |
| Rotatório       | 2,750 (2,094) <sup>a</sup>   | 190,8 (38,21) <sup>b</sup> |
| Adaptive Motion | 2,583 (1,621) <sup>a</sup>   | 124,9 (40,87) <sup>c</sup> |

\*Letras diferentes significam diferenças estatística entre os grupos

( $P \leq 0.05$ ). Fonte: Autor.

Figura 1. Gráfico das médias e desvio padrão da extrusão apical dos debris. Fonte: Autor.

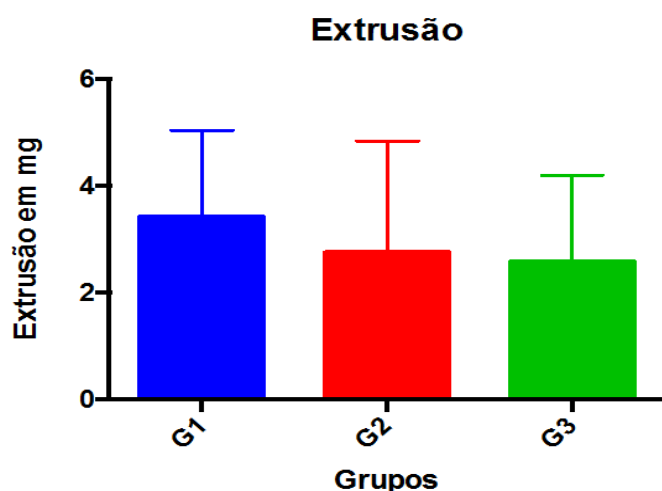
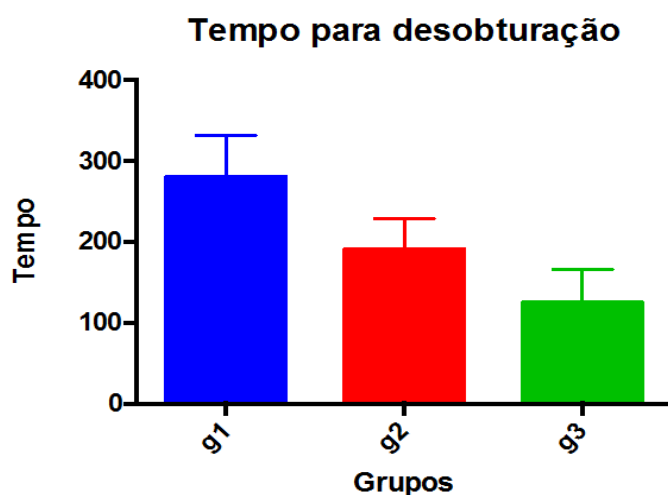


Figura 2. Gráfico das médias e desvio padrão do tempo dispendido para a desobturação dos canais. Fonte: Autor.



## DISCUSSÃO

Neste estudo a hipótese foi de que utilizando-se um mesmo instrumento, o movimento não influenciaria na extrusão apical de debris e que os movimentos alternados facilitaríamos a remoção do material obturador. A extrusão apical não diferiu estatisticamente entre os grupos, todavia os tempos entre os grupos foram distintos.

Os retratamentos são a primeira escolha para lidar com o insucesso do tratamento realizado e tem como finalidade de eliminar substancialmente o conteúdo microbiano<sup>4,15</sup>. Kvist, Heden e Reit<sup>[17]</sup> afirmam que o fracasso endodôntico é de difícil diagnóstico e as concepções do diagnóstico e da reintervenção apresentam concepções preocupantes dentro da odontologia.

Ainda hoje, o que se observa sobre o retratamento endodôntico é a sua realização em mais de uma sessão, uma vez que é um processo complexo e demanda um longo tempo clínico, além de um bom processo de limpeza e desinfecção do sistema de canais radiculares. Entretanto com as novas tecnologias, o tempo de tratamento pode ser reduzido, essas tecnologias tem contribuído para o sucesso do tratamento e retratamento endodôntico, propiciando um aumento na previsibilidade destes procedimentos<sup>[2, 3]</sup>.

No retratamento endodôntico o canal radicular normalmente está preenchido por material obturador, sendo geralmente a guta percha. A remoção deste material é o primeiro passo para que se confeccione uma nova modelagem ao canal principal, possibilitando a desinfecção química do sistema de canais radiculares e assim possibilitando o sucesso do retratamento do canal radicular<sup>[17]</sup>.

A aplicação de diferentes protocolos de instrumentação pode efetivamente, mas não completamente, remover os materiais obturadores do sistema de canais radiculares<sup>[18, 19]</sup>. E ao longo do tempo se busca técnicas que sejam efetivas, rápidas e seguras<sup>[19]</sup>. Os instrumentos rotatórios e reciprocantes, apesar de em alguns casos permitirem a ocorrência de iatrogenias<sup>[19]</sup>, tem se mostrado rápidos e eficientes para esse fim, sendo que os métodos manuais, mesmo

que associados ao uso de brocas para o preparo do terço cervical e médio[11].

A literatura não apresenta resultados quanto à remoção de material obturador e extrusão apical deste material com o uso de um mesmo instrumento em diferentes cinemáticas. As cinemáticas mais utilizadas são a rotatória, recíprocante e mista[14]. Com o lançamento de motores que possibilitam o movimento recíprocante tanto no sentido anti-horário, quanto horário, surgiu a possibilidade de se empregar o mesmo instrumento em diferentes cinemáticas[14].

Cinemáticas distintas são empregadas para a desobturação do canal radicular, utilizando-se de diversos instrumentos. A instrumentação recíprocante tem se mostrado muito eficiente para a desobturação, promovendo-a em um pequeno tempo de trabalho[11, 12, 13, 20], todavia os resultados desse estudo mostraram que o movimento recíprocante utilizando-se um mesmo instrumento proporcionou um maior tempo de trabalho. Essa disparidade com a literatura vigente pode ser atribuída ao travamento do motor recíprocante utilizado que em torques mais elevados parava de funcionar. O tempo maior pode ser atribuído a esse quesito e não ao próprio movimento.

Com relação ao tempo a cinemática Adaptive Motion propiciou o menor tempo, mostrando-se que essa cinemática mista se adapta bem ao processo de desobturação com instrumentos indicados para o movimento rotatório o Protaper Next. Essa surge como uma nova possibilidade de aplicação clínica uma vez que poucas complicações foram observadas além de que os instrumentos são os mesmo empregados para a instrumentação rotatória.

O sistema com lançamento na última década, denominado Protaper Next, tem se mostrado eficiente para a remoção do material obturador[21], entretanto pode ser utilizado na cinemática adaptive motion, ou realizar movimento recíprocante rotacionando para a direita e com o movimento de volta para a esquerda.

Mesmo com as intercorrências o Protaper Next se mostrou extremamente eficiente para a desobturação. Essa eficiência pode ser atribuída a diversos fatores como a rigidez da liga M-Wire que possibilita a penetração do instrumento na

massa obturadora sem que este tenha uma flexão exagerada, ao mesmo tempo que confere ao instrumento resistência a fratura por fadiga.

A dificuldade de acesso ao terço apical não é o único desafio. Controlar a extrusão apical de material obturador, restos pulpares, biofilmes e debris dentinários[6, 22], que podem levar o paciente a dor e desconforto pós-operatório, impactando no aumento da inflamação periapical, proporcionando um flare-up e podendo ser responsável pelo insucesso do retratamento[8, 9], resultando na redução da sobrevida dos dentes[23].

O sistema PTN foi desenvolvido com um design para evitar a extrusão de debris para o periápice e em comparação com alguns sistemas como o PTU[24, 25], Protaper Gold[25], MTwo[7], RevoS[7], K3XF[26], Reciproc[26] e instrumentos manuais[7] tem mostrado uma significativa redução na quantidade de material extruído.

Já quando comparado aos sistemas, WaveOne[27], HyFlex CM[28], SAF[24], o PTN apresentou uma maior quantidade de extrusão apical, entretanto alguns estudos contradizem essa informação afirmando que o SAF extrui uma maior quantidade de detritos[29].

Neste estudo o mesmo instrumento empregado em diferentes cinemáticas não proporcionou extrusão em quantidade com diferenças estatísticas entre os grupos, mostrando que independente da cinemática empregada houve extrusão apical.

## CONCLUSÃO

Pode-se concluir que usando diferentes cinemáticas de instrumentação, verifica-se uma extrusão apical de debris na instrumentação Recíprocante estatisticamente significativa maior e estatisticamente significativa menor com o Adaptive Motion.

REFERÊNCIAS BIBLIOGRÁFICAS

1. Cotti E, Schirru E, Acquas E, Usai P. An overview on biologic medications and their possible role in apical periodontitis. *J Endod.* 2014;40(12):1902-11.
2. Kasam S, Mariswamy AB. Efficacy of Different Methods for Removing Root Canal Filling Material in Retreatment - An In-vitro Study. *J Clin Diagn Res.* 2016;10(6):06-10.
3. He J, White RK, White CA, Schweitzer JL, et al. Clinical and Patient-centered Outcomes of Nonsurgical Root Canal Retreatment in First Molars Using Contemporary Techniques. *J Endod.* 2017;43(2):231-237.
4. Pawar AM, Pawar M, Metzger Z, Thakur B. Apical extrusion of debris by supplementary files used for retreatment: An ex vivo comparative study. *J Conserv Dent.* 2016;19(2):125-9.
5. Só MV, Saran C, Magro ML, Vier-Pelisser FV, et al. Efficacy of ProTaper retreatment system in root canals filled with gutta-percha and two endodontic sealers. *J Endod.* 2008;34(10):1223-5.
6. Dincer AN, Er O, Canakci BC. Evaluation of apically extruded debris during root canal retreatment with several NiTi systems. *Int Endod J.* 2015;48(12):1194-8.
7. Topçuoğlu G, Topçuoğlu HS, Akpek F. Evaluation of apically extruded debris during root canal preparation in primary molar teeth using three different rotary systems and hand files. *Int J Paediatr Dent.* 2016;26(5):357-63.
8. Uezu MK, Britto ML, Nabeshima CK, Pallotta RC. Comparison of debris extruded apically and working time used by ProTaper Universal rotary and ProTaper retreatment system during gutta-percha removal. *J Appl Oral Sci.* 2010;18(6):542-5.
9. Bjørndal L, Amaloo C, Markvart M, Rud V et al. Maxillary Sinus Impaction of a Core Carrier Causing Sustained Apical Periodontitis, Sinusitis, and Nasal Stenosis: A 3-year Follow-up. *J Endod.* 2016;42(12):1851-1858.
10. Ng YL, Mann V, Gulabivala K. A prospective study of the factors affecting outcomes of non-surgical root canal treatment: part 2: tooth survival. *Int Endod J.* 2011;44(7):610-25.
11. Zuolo AS, Mello JE Jr, Cunha RS, Zuolo ML, et al. Efficacy of reciprocating and rotary techniques for removing filling material during root canal retreatment. *Int Endod J.* 2013;46(10):947-53.
12. Souza PF, Goncalves LCO, Marques AAF, Junior ECS, et al. Root canal retreatment using reciprocating and continuous rotary nickel-titanium instruments. *Eur J Dent.* 2015;9(2):234-239.
13. Khedmat S, Azari A, Shamschiri AR, Fadae M, et al. Efficacy of ProTaper and Mtwo Retreatment Files in Removal of Gutta-percha and GuttaFlow from Root Canals. *Iran Endod J.* 2016;11(3):184-7.
14. Çapar ID, Arslan H. A review of instrumentation kinematics of engine-driven nickel-titanium instruments. *Int Endod J.* 2016;49(2):119-35.
15. Yan MT. The management of periapical lesions in endodontically treated teeth. *Aust Endod J.* 2006;32(1):2-15.
16. Kvist T, Heden G, Reit C. Endodontic retreatment strategies used by general dental practitioners. *Oral Surg Oral Med Oral Pathol Oral Radiol Endod.* 2004;97(4):502-7.
17. Virdee SS, Thomas MB. A practitioner's guide to gutta-percha removal during endodontic retreatment. *Br Dent J.* 2017; 24;222(4):251-257.

18. Kfir A, Tsesis I, Yakirevich E, Matalon S, et al. The efficacy of five techniques for removing root filling material: microscopic versus radiographic evaluation. *Int Endod J*. 2012;45(1):35-41.
19. Rossi-Fedele G, Ahmed HM. Assessment of Root Canal Filling Removal Effectiveness Using Micro-computed Tomography: A Systematic Review. *J Endod*. 2017;43(4):520-526.
20. Martinho FC, Freitas LF, Nascimento GG, Fernandes AM, et al. Endodontic retreatment: clinical comparison of reciprocating systems versus rotary system in disinfecting root canals. *Clin Oral Investig*. 2015;19(6):1411-7.
21. Martins MP, Duarte MA, Cavenago BC, Kato AS, et al. Effectiveness of the ProTaper Next and Reciproc Systems in Removing Root Canal Filling Material with Sonic or Ultrasonic Irrigation: A Micro-computed Tomographic Study. *J Endod*. 2017;43(3):467-471.
22. Eyuboglu TF, Olcay K, Özcan M. A clinical study on single-visit root canal retreatments on consecutive 173 patients: frequency of periapical complications and clinical success rate. *Clin Oral Investig*. 2017;21(5):1761-1768.
23. Ng YL, Mann V, Gulabivala K. A prospective study of the factors affecting outcomes of non-surgical root canal treatment: part 2: tooth survival. *Int Endod J*. 2011;44(7):610-25.
24. Ozsu D, Karatas E, Arslan H, Topcu MC. Quantitative evaluation of apically extruded debris during root canal instrumentation with ProTaper Universal, ProTaper Next, WaveOne, and self-adjusting file systems. *Eur J Dent*. 2014;8(4):504-508.
25. Cakici F, Cakici EB, Küçükekenci FF, Uygun AD, et al. Apically extruded debris during root canal preparation using ProTaper Gold, ProTaper Universal, ProTaper Next, and RECIPROC instruments. *Int J Artif Organs*. 2016;16;39(3):128-31.
26. Topçuoğlu HS, Zan R, Akpek F, Topçuoğlu G, et al. Apically extruded debris during root canal preparation using Vortex Blue, K3XF, ProTaper Next and Reciproc instruments. *Int Endod J*. 2016;49(12):1183-1187.
27. Üstün Y, Çanakçı, BC, Dinçer AN, Er, O, et al. Evaluation of apically extruded debris associated with several Ni-Ti systems. *Int Endod J*. 2015; 48(7):701-4.
28. Koçak MM, Çiçek E, Koçak S, Sağlam BC, Furuncuoğlu F. Comparison of ProTaper Next and HyFlex instruments on apical debris extrusion in curved canals. *Int Endod J*. 2016;49(10):996-1000.
29. Kirchoff AL, Fariniuk LF, Mello I. Apical extrusion of debris in flat-oval root canals after using different instrumentation systems. *J Endod*. 2015;41(2):237-41.